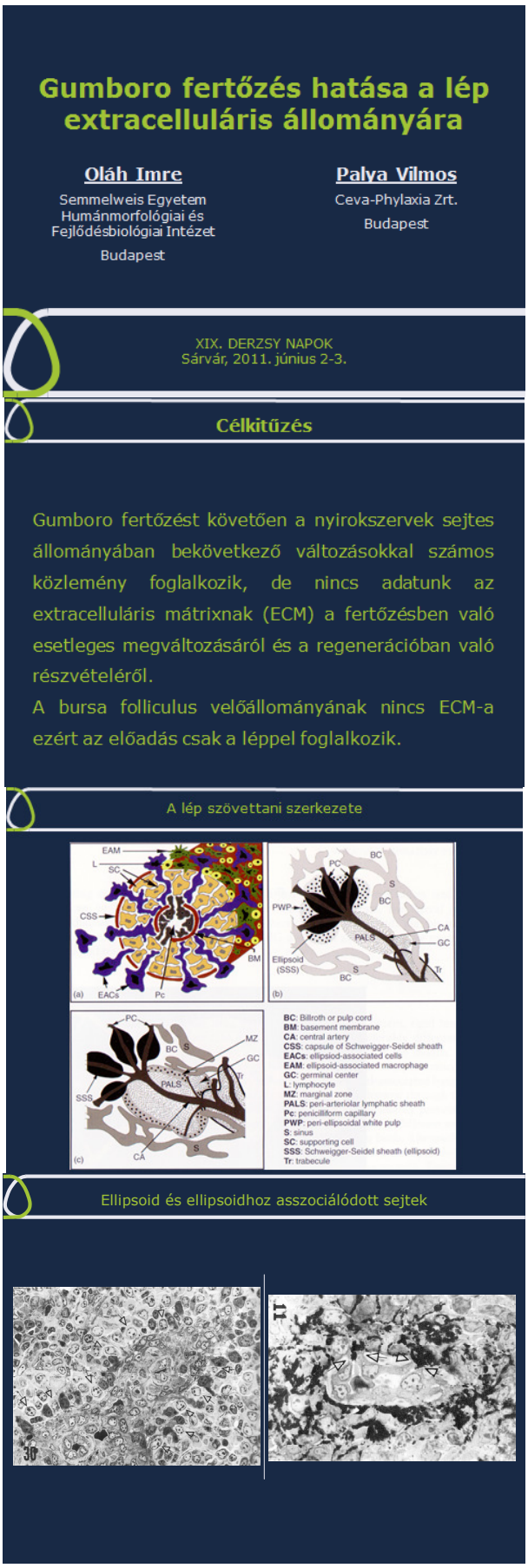

Gumboro fertőzés hatása a lép extracelluláris állományára

Oláh Imre
Palya Vilmos

Célkitűzés:

Gumboro fertőzést követően a nyirokszervek sejtes állományában bekövetkező változásokkal számos közlemény foglalkozik, de nincs adatunk az extracelluláris mátrixnak (ECM) a fertőzésben való esetleges megváltozásáról és a regenerációban való részvételéről.
A bursa folliculus velőállományának nincs ECM-a ezért az előadás csak a léppel foglalkozik.

A lép szövettani szerkezete.
Emlős és madár lép szerkezeti különbségei.

Ellipsoid és ellipsoidhoz asszociálodott sejtek a periellipsoidális fehér pulpában és tus szemcsék 1 perccel az i.v. adott tus után.

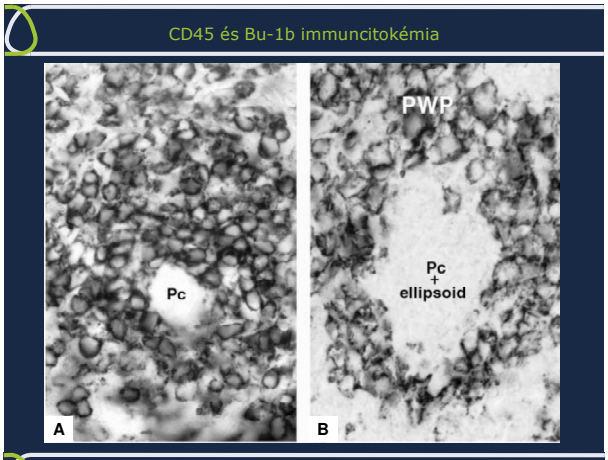

A.) CD45 monoklonális antitest festés.
Az ellipsoid támasztó sejtjei (módosult retikulumsejtek) és a periellipsoidális állomány egyaránt jelzi a sejtek hemopoietikus eredetét.

B.) Bu-1b monoklonális antitest csak a periellipsoidális állomány sejtjeit jelöli.

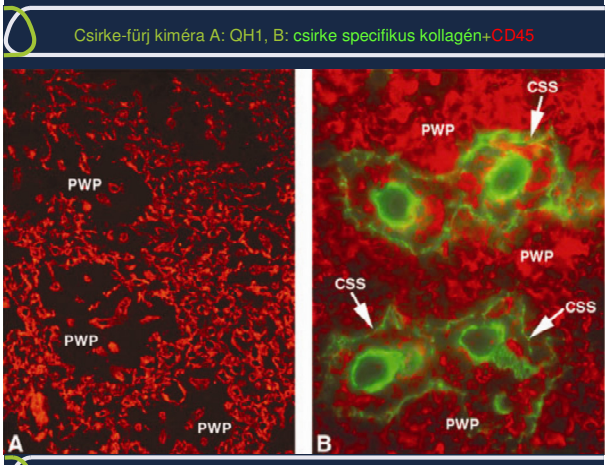

Csirke-fürj kiméra: 6 napos fürj embryo lépet implantáltunk 3 napos csirke embryo coelomájába és 17 napig tovább inkubáltuk.
A: QH1-fürj specifikus antitest, mely a fürj hemopoietikus eredetű sejtjeit és az endothelt festi. Az ellipsoidalis és a periellipsoidalis állomány festetlen.
B: kettős festés; csirke specifikus kollagén (zöld) és CD45 pozitív (vörös) sejtek csirke hemopoietikus eredetűek. Az ellipsoid és a periellipsoidalis állomány CD45 pozitív csirke sejtekkel van betelepítve.

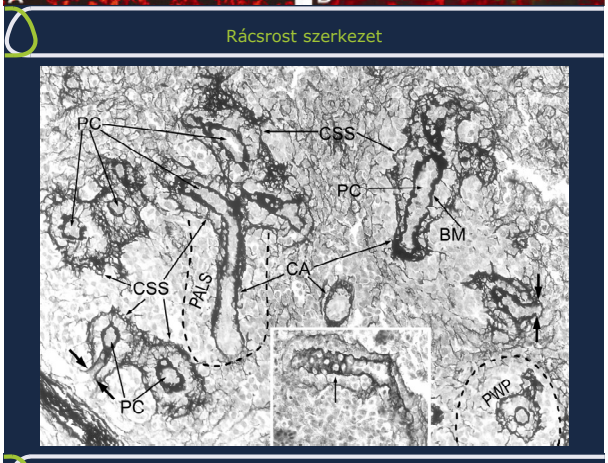

Ezüst impregnáció -rácsrost szerkezet- fehér és vörös pulpa.

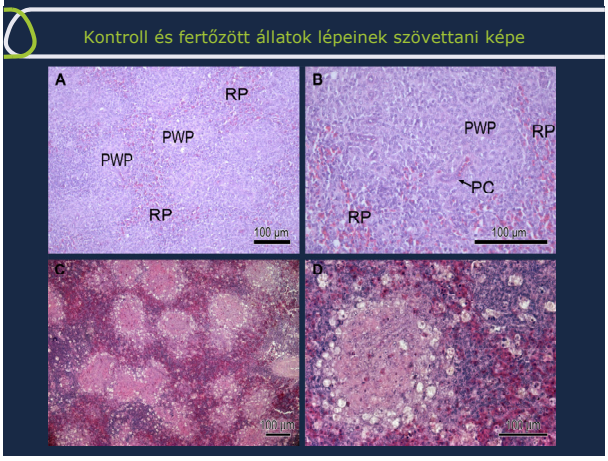

Hematoxilin-eozin festés kontroll állatból (A-B), valamint 3 nappal az IBDV fertőzést követően (C-D).

Egészséges csirke lépe - anti-kollagén I immuncitokémia



Anti-kollagén I immuncitokémia. Kontroll.

BM=bazális membrán
CA= centrális arteria
CSS= Schweigger-Seidel-hüvely tokja
PC= penicilliform (ecset) kapilláris
TA= trabekuláris arteria

Kollagén I eloszlás 3 nappal a fertőzést követően

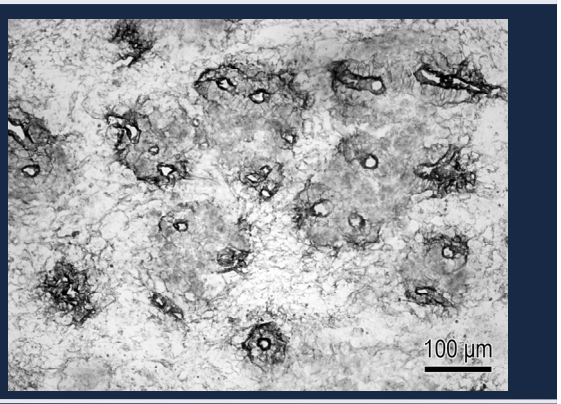

Anti-kollagén I immuncitokémia 3 nappal a fertőzést követően. Az ellipsoidok extracelluláris matrixának (ECM) kollagén szerkezete felbomlott. A kapilláris körüli bazális membrán még megtartott, de a hüvely tokja jórészt leépült.

Kollagén I eloszlás 7 nappal a fertőzést követően



Anti-kollagén I immuncitokémia 7 nappal a fertőzést követően. Az ecsetkapillárisok körüli bazális membrán kollagén tartalma is eltűnt, de a vörös pulpáé változatlan maradt.

Anti-kollagén I immuncitokémia 11 nappal a fertőzést követően

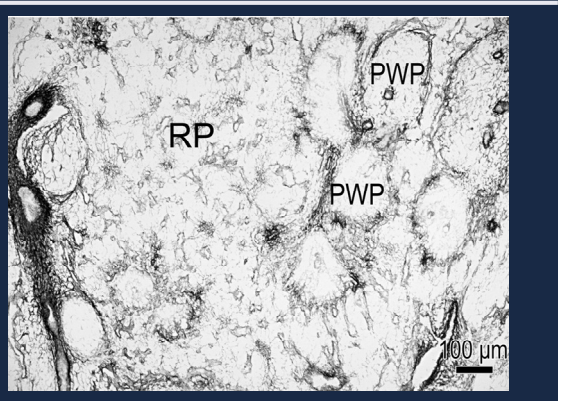

Anti-kollagén I immuncitokémia 11 nappal a fertőzést követően: kollagén felhalmozodás (fibrózis) az ellipsoidok körül.

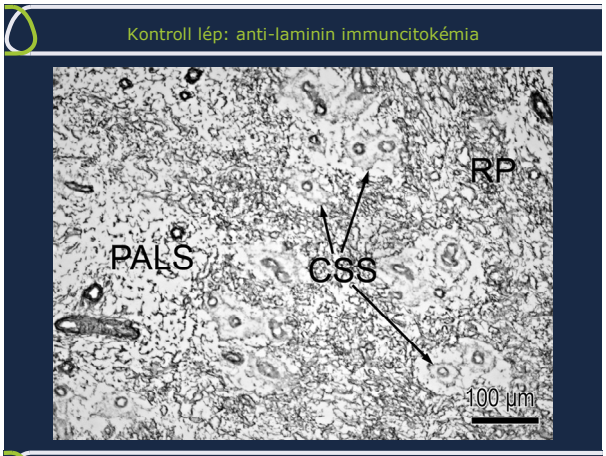

Anti-laminin immuncitokémia. Kontroll. Laminin található az erek bazális membránjában és alig van, vagy egyáltalán nincs a CSS-ben.

CSS= Schweigger-Seidel hüvely tokja
RP= vörös pulpa
PALS= periarterialis lymphocyta hüvely, T-dependens állomány

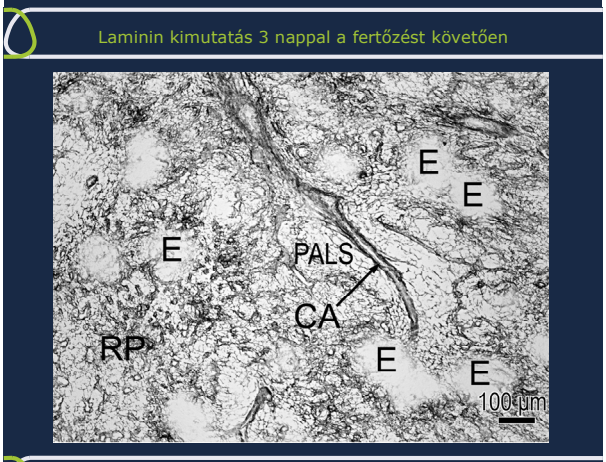

Anti-laminin immuncitokémia 3 nappal a fertőzést követően. A laminin eltűnt az ecsetkapillárisok bazális membránjából.

CA= centrális arteria
E= ellipsoid + periellipsoidális fehér pulpa
RP= vörös pulpa

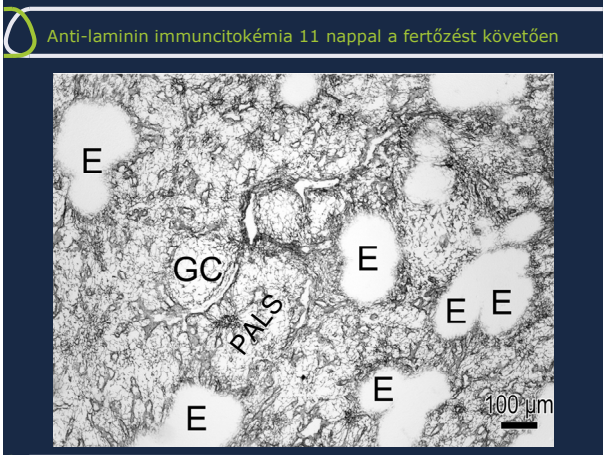

Anti-laminin immuncitokémia 11 nappal a fertőzést követően.
A csíracentrum és a PALS megtartott, de az ellipsoidok extracelluláris mátrixa eltűnt, a kapillárisokkal együtt.

E= ellipsoid+periellipsoidális fehér pulpa
GC=csíracentrum
PALS= periarterialis lymphocyta hüvely.

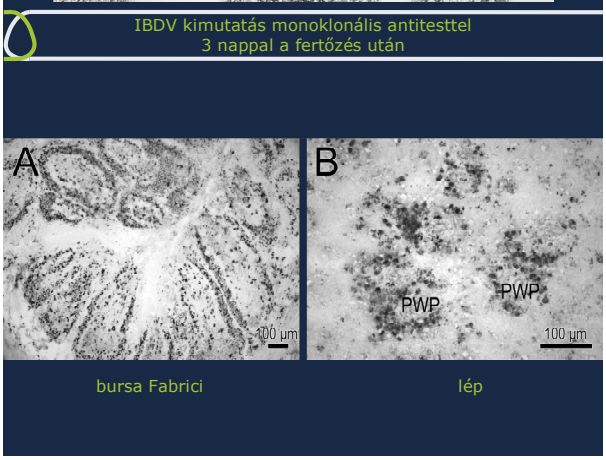

Anti-IBDV monoklonális antitest festés 3 nappal a fertőzést követően. Vírus főleg a bursa follikulus kéregállományában és a lép periellipsoidális fehér pulpájában látható.
A: bursa; B: lép

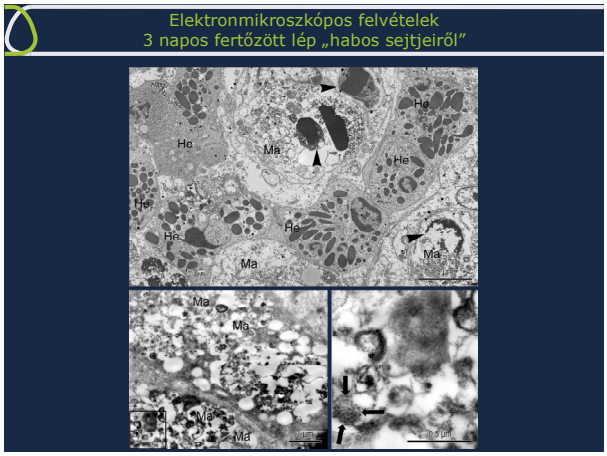

Elektronmikroszkópos felvételek a 3 napos fertőzött lép „habos sejtjeiről”. Vírus partikulumok a habos sejtekben.

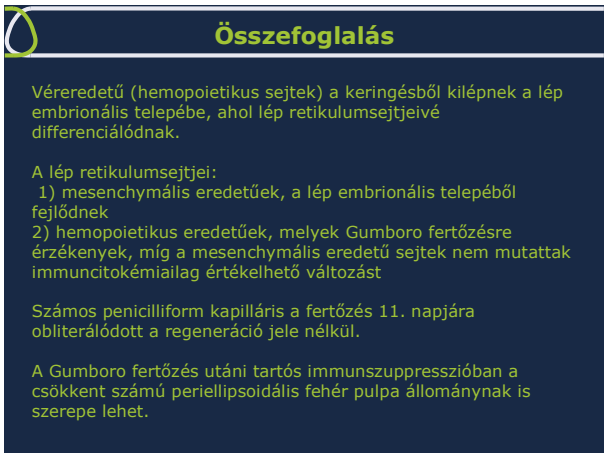

Összefoglalás

A lép retikulumsejtjei:
1) mesenchymális eredetűek, a lép embrionális telepéből fejlődnek
2) hemopoietikus eredetűek, melyek Gumboro fertőzésre érzékenyek, míg a mesenchymális eredetű sejtek nem mutattak immuncitokémiailag értékelhető változást

Számos penicilliform kapilláris a fertőzés 11. napjára obliterálódott a regeneráció jele nélkül.

A Gumboro fertőzés utáni tartós immunszuppresszióban a csökkent számú periellipsoidális fehér pulpa állománynak is szerepe lehet.

Köszönöm a figyelmet!

Munkatársak
Bíró Éva
Bódi Ildikó
Herberth-Minkó Krisztina
Kocsis Katalin
Nagy Nándor
Molnár Dávid
Fügedi Jutka
Orbán Edit
Vidra Györgyné